Folia Pharmacotherapeutica septembre 2022

Effets indésirables oculaires liés aux médicaments administrés par voie orale – Partie 3 : Rétine et nerf optique

Abstract
De nombreux médicaments administrés par voie systémique couramment utilisés peuvent affecter les structures de l'œil et les fonctions visuelles à des degrés divers. Lorsqu'un médicament à usage systémique est à l'origine d'une atteinte de la rétine (ou de la macula) ou du nerf optique, ce sont souvent les deux yeux qui sont touchés simultanément. L'apparition de tels symptômes oculaires doit inciter à évaluer la liste des médicaments du patient. Une surveillance régulière ou l'arrêt immédiat du traitement en cause peuvent s'avérer nécessaires. Dans quelques cas, l'atteinte ophtalmologique peut toutefois être définitive.

Nous abordons ici les effets indésirables que peuvent avoir certains médicaments à usage systémique sur la rétine ou sur le nerf optique.

Les médicaments seront discutés selon l'ordre des chapitres du répertoire.

Médicaments susceptibles d'avoir des effets indésirables sur la rétine (et la macula), et le nerf optique :
Digoxine
Amiodarone
Glitazones
Sémaglutide
Inhibiteurs de la phosphodiestérase de type 5
Hydroxychloroquine
Gabapentine
Vigabatrine
Tétracyclines
Éthambutol
Modulateurs des récepteurs de la sphingosine-1-phosphate (S1P)
Inhibiteurs de protéines kinases
Tamoxifène
Vitamine A et isotrétinoïne

Cet article est la troisième et dernière partie d'une série d'articles consacrés aux effets indésirables oculaires liés aux traitements systémiques (voir aussi partie 1 et partie 2). L'article repose en grande partie sur une publication parue dans l'*Australian Prescriber*.
À la fin de l'article, vous trouverez un tableau récapitulatif reprenant les différents tableaux cliniques associés aux traitements systémiques, ainsi que la stratégie à suivre dans ces cas-là.

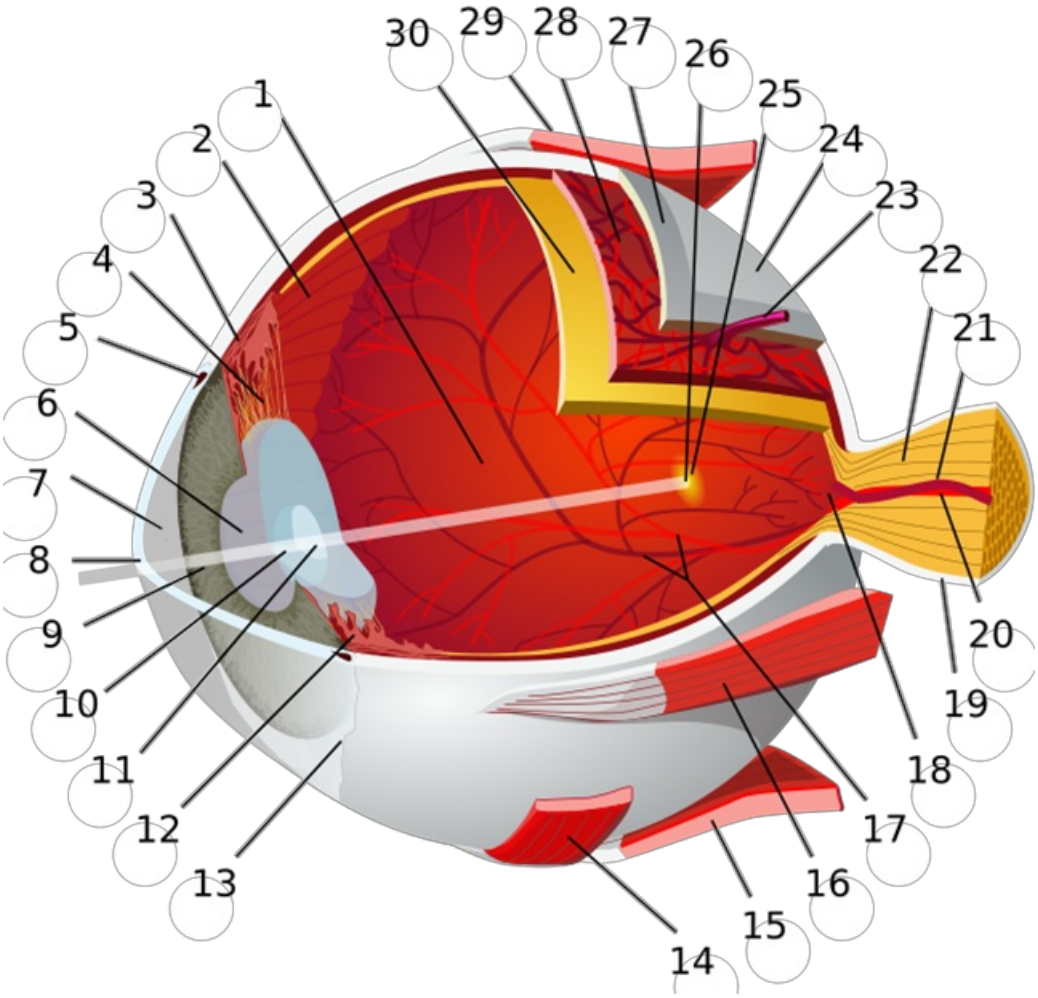

© "Eye-diagram no circles border" Chabacan[1]
1. chambre postérieure (contenant le corps vitré), 2. ora serrata, 3. muscle ciliaire, 4. ligament suspenseur, 5. canal de Schlemm, 6. pupille, 7. chambre antérieure (remplie d'humeur aqueuse), 8. cornée, 9. iris, 10. capsule du cristallin, 11. noyau du cristallin, 12. corps ciliaire, 13. conjonctive, 14. muscle oblique inférieur, 15. muscle droit inférieur, 16. muscle droit médial, 17. veines et artères de la rétine, 18. papille optique ou point aveugle, 19. dure-mère, 20. artère centrale de la rétine, 21. veine centrale de la rétine, **22. nerf optique**, 23. veine vortiqueuse, 24. tissu conjonctif, **25. macula**, 26. fovéa, 27. sclère, 28. choroïde, 29. muscle droit supérieur, **30. rétine**.

Digoxine

Effets indésirables

À des doses suprathérapeutiques, mais aussi thérapeutiques[2], la digoxine peut provoquer des symptômes oculaires, dont une coloration jaune de la vision, des scotomes scintillants (voir « plus d'infos ») et une vision floue. Ces altérations sont vraisemblablement dues à une toxicité directe sur les photorécepteurs.[2,3]

Facteurs prédisposants et contre-indications

La digoxine est un médicament à marge thérapeutique-toxique étroite. Étant donné que, selon plusieurs rapports de cas, les symptômes oculaires surviennent principalement lors d'une intoxication à la digoxine, il est recommandé de déterminer les concentrations plasmatiques de la digoxine (recommandations actuelles: de préférence entre 0,5 et 0,9 ng/ml, ne dépassant pas 1,2 ng/ml), en particulier chez les patients en insuffisance rénale[2]. Il convient par ailleurs de tenir compte d'importantes interactions susceptibles d'accroître le risque de toxicité. La digoxine étant un substrat de

la P-gp (cf. Tableau Id. sous Intro.6.3.), ses concentrations plasmatiques peuvent augmenter en cas d'utilisation concomitante d'amiodarone, de ciclosporine, de clarithromycine, d'itraconazole ou de vérapamil par exemple (voir Répertoire 1.3.1).

Dépistage et traitement

Un dépistage de routine n'est pas recommandé. Un bilan ophtalmologique est seulement recommandé en présence de symptômes [3].
Le médicament doit être arrêté. Les symptômes visuels disparaissent à l'arrêt de la digoxine[3].

Amiodarone

Effets indésirables

Dans de rares cas, l'utilisation de l'amiodarone peut être associée à une neuropathie optique. La neuropathie optique se caractérise par un œdème papillaire et les symptômes de la neuropathie optique (altération de la vision des couleurs, vision floue et anomalies du champ visuel). Aucune relation linéaire entre la dose et le développement de la neuropathie optique n'a encore été démontrée. [3,4]

Dépistage et traitement

Dans l'article de l'*Australian prescriber* et du *Farmacotherapeutisch Kompas*, un bilan ophtalmologique est seulement recommandé en présence de symptômes, tels qu'une perte de vision. Dans le RCP, un examen ophtalmologique régulier est conseillé, indépendamment de la présence ou de l'absence d'effets indésirables oculaires. Cela permet également de détecter les dépôts cornéens, qui peuvent entraîner une kératopathie (Voir l'article folia sur les effets indésirables oculaires, partie 1).
En présence d'une perte de vision, le traitement médicamenteux doit être arrêté, en concertation avec le cardiologue.

Glitazones

Effets indésirables

L'utilisation de glitazones pourrait favoriser ou accélérer la progression d'un œdème maculaire[3].
L'existence d'une relation directe entre l'utilisation de glitazones et la survenue d'un œdème maculaire n'est pas encore établie[7].

Facteurs prédisposants et contre-indications

La pioglitazone n'a qu'une place limitée dans le traitement du diabète, notamment en raison d'autres effets indésirables. L'*Australian Prescriber* conseille de chercher une alternative pour les patients diabétiques avec œdème maculaire connu.

Dépistage et traitement

Il n'est pas nécessaire de prévoir un dépistage systématique en dehors de celui déjà organisé pour l'œdème maculaire chez les patients diabétiques.

Sémaglutide

Effets indésirables

L'utilisation du sémaglutide (mais pas des autres analogues du GLP-1) pourrait favoriser ou accélérer le développement d'un œdème maculaire et d'une rétinopathie diabétique[8]. L'existence d'une relation causale entre l'utilisation de sémaglutide et la survenue d'un œdème maculaire et d'une rétinopathie diabétique n'est pas encore établie[9]. Pour le semaglutide oral, une étude spécifique a été lancée.

Facteurs prédisposants et contre-indications

Il convient d'être prudent lors de l'utilisation de sémaglutide chez des patients souffrant de rétinopathie diabétique et traités par insuline.

Dépistage et traitement

Il n'est pas nécessaire de prévoir un dépistage systématique en dehors du dépistage systématique déjà organisé pour l'œdème maculaire chez les patients diabétiques.

Inhibiteurs de la phosphodiestérase de type 5

Effets indésirables

Les inhibiteurs de la phosphodiestérase de type 5 sont utilisés dans les troubles érectiles. Une coloration bleue de la vision peut survenir 1 à 2 heures après la prise de ces médicaments chez 2 à 5% des utilisateurs. La vision des couleurs redevient habituellement normale 4 à 5 heures après la prise. Ce symptôme est transitoire et totalement réversible[11].

Plusieurs cas de vision floue persistante et de perte de vision dues à une neuropathie optique ischémique antérieure non artéritique (NOIA-NA ; insuffisance circulatoire des petits vaisseaux et ischémie de la tête du nerf optique) ont été rapportés suite à la prise de sildénafil. Les troubles visuels se sont généralement développés dans un seul œil dans les 24 heures suivant la prise de sildénafil. Quelques cas de NOIA-NA ont également été rapportés suite à la prise de tadalafil et de vardénafil. La relation causale entre la survenue de NOIA-NA et la prise d'un inhibiteur de la PDE-5 est controversée[11].

Facteurs prédisposants et contre-indications

Certains facteurs prédisposent au développement d'une neuropathie optique ischémique antérieure non artéritique (NOIA-NA ; insuffisance circulatoire des petits vaisseaux et ischémie de la tête du nerf optique) :

- Une variation anatomique du nerf optique[11].
- Des affections associées à un risque cardiovasculaire accru, telles que : diabète, hypertension, hypercholestérolémie, athérosclérose, cardiopathie ischémique, apnée du sommeil, hypertension nocturne. Il s'agit de facteurs de risque cardiovasculaire qui sont souvent présents chez les patients souffrant de dysfonction érectile[11].

Dépistage et traitement

Il n'est pas nécessaire de prévoir un dépistage systématique des pathologies oculaires.
Un examen ophtalmologique doit être réalisé en présence de symptômes de vision floue. Le médicament doit être arrêté en cas de vision floue persistante et de perte de vision.

Hydroxychloroquine

Effets indésirables

La prise prolongée d'hydroxychloroquine peut entraîner la survenue d'une rétinopathie (et d'une maculopathie). Les symptômes associés à la rétinopathie consistent en une diminution de la vision des couleurs, des scotomes, des éclairs lumineux et des difficultés à la lecture. Si elles ne sont pas prises en charge, ces affections peuvent mener à une perte de vision définitive[3].

Facteurs prédisposants et contre-indications

Une rétinopathie préexistante est une contre-indication à l'initiation d'un traitement par hydroxychloroquine.

Les facteurs de risque additionnels de rétinopathie sont[12]:

- Une utilisation concomitante avec le tamoxifène.

- Une fonction rénale diminuée (< 60 ml/min).
- Une dose journalière > 5 mg par kg par jour[12]. Dans le RCP : une dose journalière supérieure à 6,5 mg/kg de poids idéal.

Dépistage et traitement

Le schéma de dépistage recommandé dépend de la présence ou non de facteurs de risque. Après le dépistage initial, il se présente comme suit :

- Sans facteurs de risque : dépistage annuel après 5 années de prise.
- Avec facteurs de risque : dépistage annuel après la 1ère année de prise.

Le traitement doit être interrompu dès les premiers signes de rétinopathie. L'atteinte causée par la rétinopathie est irréversible. Malgré l'arrêt du traitement, on observe parfois une progression des lésions. Cette progression dépend de la gravité de la rétinopathie au moment où elle est détectée, les formes plus légères étant moins susceptibles de progresser. La rétinopathie doit faire l'objet d'un suivi ultérieur pour détecter toute aggravation de la pathologie[13].

Gabapentine

Effets indésirables

L'utilisation de gabapentine pourrait entraîner des anomalies du champ visuel (ainsi qu'un nystagmus et une diplopie). À ce jour, aucune relation causale n'a encore été démontrée entre l'utilisation de gabapentine et la survenue d'anomalies du champ visuel[3]. La plupart des données proviennent d'études menées auprès de patients épileptiques.

Dépistage et traitement

Un dépistage ophtalmologique de routine n'est pas recommandé en raison de la très faible incidence d'anomalies du champ visuel associées à l'utilisation de gabapentine. Seuls les patients symptomatiques doivent être adressés à un spécialiste.
Il est recommandé d'arrêter le médicament dès l'apparition d'anomalies du champ visuel.

Vigabatrine

Effets indésirables

Les patients peuvent expérimenter un rétrécissement du champ visuel pendant l'utilisation de la vigabatrine, un antiépileptique. Il s'agit d'un effet indésirable très fréquent (>30%). La plupart des patients sont asymptomatiques, car la perte de champ visuel passe inaperçue jusqu'à ce que la macula soit également atteinte[3]. L'atteinte peut être irréversible. La place de la vigabatrine dans le traitement de l'épilepsie est extrêmement limitée (voir Répertoire 10.7.3.5. Vigabatrine).

Facteurs prédisposants et contre-indications

Il est déconseillé d'initier un traitement par vigabatrine chez les patients chez des patients présentant déjà des anomalies du champ visuel .
Il est préférable de ne pas utiliser la vigabatrine concomitamment à d'autres produits pouvant se révéler toxiques pour la rétine, tels que l'hydroxychloroquine par exemple (RCP).

Dépistage et traitement

Un examen ophtalmologique doit être effectué avant le début du traitement, puis au moins une fois par an par la suite, en vue d'une évaluation systématique de l'acuité visuelle et d'éventuelles anomalies du champ visuel.
Le médicament doit être arrêté dès l'apparition d'anomalies du champ visuel.

Tétracyclines

Effets indésirables

Les tétracyclines peuvent provoquer une hypertension intracrânienne idiopathique qui, selon certaines études de cas, peut entraîner une perte de vision permanente. Les symptômes suivants peuvent évoquer une hypertension intracrânienne idiopathique : nausées, vomissements et céphalées matinales, ainsi que les symptômes d'une neuropathie optique (altération de la vision des couleurs, vision floue, anomalies du champ visuel)[18].

Dépistage et traitement

Il n'est pas nécessaire de procéder à un examen ophtalmologique avant d'initier le traitement.
Les patients qui présentent des symptômes évocateurs d'une hypertension intracrânienne doivent être orientés d'urgence vers un ophtalmologue. Ces symptômes disparaissent généralement à l'arrêt du médicament, bien que certains cas puissent nécessiter un traitement symptomatique par des diurétiques (dont l'acétazolamide), des corticostéroïdes et/ou une ponction lombaire. Malgré le traitement, une baisse permanente de l'acuité visuelle et des anomalies irréversibles du champ visuel ont été rapportées[19,20].

Éthambutol

Effets indésirables

L'éthambutol est un antituberculeux utilisé dans le traitement de la tuberculose active.

L'éthambutol peut provoquer une névrite rétrobulbaire avec perte de la perception du rouge-vert, diminution de l'acuité visuelle, scotomes centraux et réduction du champ visuel.

Précautions particulières

Il est déconseillé d'administrer l'éthambutol aux patients qui présentent déjà une diminution de la capacité visuelle ou qui ont du mal à évaluer et à rapporter des effets visuels indésirables. Une névrite optique préexistante est une contre-indication à l'initiation du traitement (RCP).

Dépistage et traitement

Un examen ophtalmologique doit être effectué avant d'initier le traitement et de façon régulière.
Si une névrite optique survient lors d'un traitement par éthambutol, il est recommandé d'arrêter le traitement. L'atteinte est généralement réversible à l'arrêt du traitement.

Modulateurs des récepteurs de la sphingosine-1-phosphate (S1P)

Effets indésirables

Les modulateurs des récepteurs de la sphingosine-1-phosphate (S1P) (p.ex. fingolimod, ponesimod, siponimod etc.) sont utilisés en prévention des exacerbations de la sclérose en plaques.
Les modulateurs des récepteurs S1P peuvent provoquer un œdème maculaire chez environ 0,4 % à 1,8 % des patients (en fonction du produit utilisé). Cet effet indésirable se produit souvent dans les 3 à 6 mois qui suivent le début du traitement. Les symptômes sont principalement une vision floue, une difficulté à la lecture et l'apparition de distorsions visuelles. Ces effets indésirables sont dose-dépendants[3].

Facteurs prédisposants et contre-indications

Les patients qui ont un antécédent d'uvéite et/ou les patients diabétiques sont exposés à un risque accru d'œdème maculaire.

Dépistage et traitement

Selon le RCP, il est conseillé de réaliser un examen ophtalmologique tous les 3 ou 4 mois après le début du traitement afin de détecter d'éventuelles lésions à un stade précoce.

Un examen ophtalmologique doit également être réalisé si le patient signale des symptômes, comme une diminution de l'acuité visuelle, pendant son traitement. L'innocuité de la poursuite d'un traitement par modulateurs des récepteurs S1P en cas de survenue d'un œdème maculaire n'a pas été étudiée. Lorsqu'un œdème maculaire se développe, il est dès lors recommandé d'arrêter le traitement. Les symptômes disparaissent habituellement après l'arrêt du traitement et ils peuvent éventuellement être traités au moyen d'un anti-inflammatoire local sous forme de collyres à base de corticostéroïdes ou d'AINS. La décision de réinstaurer le traitement après la résolution de l'œdème maculaire doit faire l'objet d'une concertation avec le médecin traitant et le patient.

Inhibiteurs de protéines kinases (inhibiteurs de MEK)

Effets indésirables

Les inhibiteurs de protéines kinases sont des médicaments (administrés par voie orale) qui sont utilisés dans le cadre de nombreuses pathologies oncologiques et auto-immunes (voir Répertoire 13.2.2). Cette classe thérapeutique compte un grand nombre de sous-groupes.
Une rétinopathie a été associée à différents produits du groupe des inhibiteurs de protéines kinases (inhibiteurs de BRAF, inhibiteurs de MEK, etc.)[22]. Nous détaillons plus spécifiquement les inhibiteurs de MEK, en raison de la prévalence élevée de symptômes oculaires associés à leur utilisation : l'incidence des effets indésirables oculaires peut atteindre jusqu'à 90%, en ce compris les patients asymptomatiques (voir Répertoire 13.2.2.8). La survenue de symptômes oculaires doit également être surveillée chez les patients traités avec d'autres inhibiteurs de protéines kinases.

Les effets suivants ont été rapportés : diminution de l'acuité visuelle, anomalies du champ visuel, sécheresse oculaire, anomalies palpébrales, occlusion veineuse rétinienne, rétinopathie[3].

Dépistage et traitement

Aucun dépistage systématique n'est recommandé en vue de déceler une MEKAR. Il est recommandé de programmer un bilan ophtalmologique si le patient développe des symptômes tels qu'une baisse de l'acuité visuelle ou une vision floue. En présence d'une MEKAR, il peut s'avérer nécessaire de réduire la dose, de suspendre temporairement le médicament ou de l'arrêter, en fonction de la gravité du problème.

Tamoxifène

Effets indésirables

L'utilisation de tamoxifène a été associée à la survenue de dépôts rétiniens, d'œdème maculaire et de rétinopathie. Ces lésions rétiniennes peuvent conduire à une diminution de l'acuité visuelle et de la vision des couleurs.

Facteurs prédisposants et contre-indications

En présence d'une affection maculaire préexistante, le tamoxifène peut être instauré, mais un dépistage ophtalmologique doit être réalisé pendant le traitement (voir ci-dessous).

Dépistage et traitement

La nécessité d'un dépistage est déterminée en fonction de la posologie, de la durée du traitement et de la présence d'une affection maculaire préexistante[3].

- En l'absence d'affection maculaire préexistante et si la durée de traitement est inférieure à 5 ans, aucun dépistage systématique n'est nécessaire à faibles doses (20-40 mg/jour) tant qu'il n'y a pas de troubles visuels[24,25].

- En cas de doses élevées, de traitement d'une durée supérieure à 5 ans et/ou d'affection maculaire préexistante, il est conseillé d'effectuer un contrôle ophtalmologique tous les deux ans[25].

Les patients qui constatent une diminution de l'acuité visuelle et/ou de la vision des couleurs en cours de traitement doivent systématiquement faire l'objet d'un examen ophtalmologique. Les lésions s'améliorent le plus souvent à l'arrêt du traitement. En l'absence de symptômes visuels et lorsque l'atteinte maculaire est limitée , il n'est pas toujours nécessaire d'arrêter le médicament. La décision doit être prise en concertation avec l'ophtalmologue et l'oncologue.

Vitamine A et isotrétinoïne

Effets indésirables

Un surdosage en vitamine A peut provoquer des maux de tête, des vertiges, une augmentation de la pression intracrânienne, des vomissements, un œdème papillaire.
Dans de très rares cas, l'utilisation d'isotrétinoïne peut entraîner une altération de la vision des couleurs, une cécité nocturne, une kératite, une photophobie, un œdème papillaire (signe d'hypertension intracrânienne bénigne).

Facteurs prédisposants et contre-indications

Il existe un risque accru d'hypervitaminose A lors de l'utilisation concomitante de compléments de vitamine A et d'isotrétinoïne.

Dépistage et traitement

L'apparition de symptômes justifie la réalisation d'un contrôle ophtalmologique et l'arrêt du médicament.

Tableau récapitulatif

Ce tableau propose un résumé de l'ensemble des pathologies oculaires abordées dans la série d'articles consacrée aux « Effets indésirables oculaires liés aux médicaments à usage systématique». En présence de certains symptômes cliniques, ce tableau peut aider à identifier les médicaments en cause et à déterminer la stratégie à suivre. Cette liste n'est pas exhaustive et ne mentionne pas tous les médicaments à usage systématique susceptibles de provoquer des symptômes oculaires. Il est conseillé de toujours demander l'avis d'un spécialiste avant de décider d'une stratégie pour le suivi du patient.

Pathologie	Symptômes/ évolution maladie	Médicament en cause	Stratégie à suivre
Syndrome de l'iris hypotonique	Plus grande labilité de l'iris au cours d'une opération de la cataracte. Risque accru de lésions de l'iris pendant l'opération.	Alpha$_1$-bloquants	Prévention : informer le chirurgien avant l'opération afin que celui-ci puisse prendre des précautions pendant l'opération.
Cataracte (développement accéléré)	Vision floue progressive avec parfois diffusion de la lumière (lors de la conduite automobile p.ex.).	Corticostéroïdes Allopurinol	En présence de symptômes : le patient doit être orienté vers un ophtalmologue.
Glaucome aigu	Douleur oculaire, perception de halos visuels lumineux, nausées et vomissements.	Médicaments à effet anticholinergique Corticostéroïdes	En présence de symptômes : le patient doit être immédiatement orienté vers un ophtalmologue.

Pathologies cornéennes	Symptômes généraux : photophobie, sensation de corps étranger, douleur oculaire, vision floue, sécheresse oculaire. En cas de kératite : également œil rouge.	Amiodarone (kératopathie) Médicaments à effet anticholinergique (sécheresse oculaire) (Hydroxy)chloroquine Biphosphonates (kératite) Phénothiazines Isotrétinoïne/ vitamine A (sécheresse oculaire)	En présence de symptômes : • Contrôle ophtalmologique urgent en cas de suspicion de kératite ou d'œdème cornéen. • Pour les autres pathologies : contrôle ophtalmologique en présence de symptômes gênants.
Inflammations oculaires (p.ex. uvéite, sclérite)	Photophobie, vision floue, douleur dans l'œil, corps flottants du vitré, œil rouge.	Bisphosphonates	En présence de symptômes : contrôle ophtalmologique urgent.
Rétinopathie (et maculopathie)	Distorsions visuelles, scotome central, vision floue, difficultés à la lecture, anomalies du champ visuel.	Digoxine Glitazones (et maculopathie) Sémaglutide (et maculopathie) (Hydroxy)chloroquine (et maculopathie) Vigabatrine Modulateurs des récepteurs S1P (œdème maculaire) Inhibiteurs de MEK Tamoxifène	Dépistage: tamoxifène, (hydroxy)chloroquine, fingolimod, vigabatrine. En présence de symptômes : contrôle ophtalmologique.
Neuropathie optique	Altération de la vision des couleurs, désaturation du rouge, vision floue, anomalies du champ visuel.	Amiodarone Tadalafil, sildénafil (inhibiteurs de la PDE-5) Éthambutol	Dépistage : éthambutol, amiodarone. Pour les inhibiteurs de la PDE-5, l'amiodarone et l'éthambutol, en présence de symptômes : contrôle ophtalmologique.
Hypertension intracrânienne	Nausées, vomissements et céphalées matinales.	Tétracycline Vitamine A/ isotrétinoïne	En présence de symptômes : contrôle ophtalmologique urgent.

Sources

1 Eye-diagram_no_circles_border. Chabacano; https://commons.wikimedia.org/wiki/File:Eye-diagram_no_circles_border.svg CC BY-SA 3.0

2 Renard D, Rubli E, Voide N, Borruat FX, Rothuizen LE. Spectrum of digoxin-induced ocular toxicity: a case report and literature review. *BMC Res Notes.* 2015;8:368. doi:10.1186/s13104-015-1367-6

3 Ahmad R, Mehta H. The ocular adverse effects of oral drugs. AustralianPrescriber. 2021;44(4):129. doi:10.18773/austprescr.2021.028

4 Mindel JS. Amiodarone and optic neuropathy. Am Heart J. 2008;156(3):411-413. doi:10.1016/j.ahj.2008.05.007

5 Wang AG, Cheng HC. Amiodarone-Associated Optic Neuropathy: Clinical Review. Neuroophthalmology. 2016;41(2):55-58. Published 2016 Nov 18. doi:10.1080/01658107.2016.1247461

6 Cheng HC, Yeh HJ, Huang N, Chou YJ, Yen MY, Wang AG. Amiodarone-Associated Optic Neuropathy: A Nationwide Study. Ophthalmology. 2015;122(12):2553-2559. doi:10.1016/j.ophtha.2015.08.022

7 Gower EW, Lovato JF, Ambrosius WT, et al. Lack of Longitudinal Association Between Thiazolidinediones and Incidence and Progression of Diabetic Eye Disease: The ACCORD Eye Study. *American Journal of Ophthalmology.* 2018;187:138-147. doi:10.1016/j.ajo.2017.12.007

8 Marso SP, Bain SC, Consoli A, et al. Semaglutide and Cardiovascular Outcomes in Patients with Type 2 Diabetes. N Engl J Med. 2016;375(19):1834-1844. doi:10.1056/NEJMoa1607141

9 Wang F, Mao Y, Wang H, Liu Y, Huang P. Semaglutide and Diabetic Retinopathy Risk in Patients with Type 2 Diabetes Mellitus: A Meta-Analysis of Randomized Controlled Trials. *Clin Drug Investig.* 2022;42(1):17-28. doi:10.1007/s40261-021-01110-w

10 Rybelsus® EPAR – Public assessment report. First published: 27/05/2020. Last updated: 27/07/2020. EMA/95374/2020. https://www.ema.europa.eu/en/documents/assessment-report/rybelsus-epar-public-assessment-report_en.pdf

11 Laties AM. Vision disorders and phosphodiesterase type 5 inhibitors: a review of the evidence to date. *Drug Saf*. 2009;32(1):1-18. doi:10.2165/00002018-200932010-00001

12 Hydroxychloroquine and Chloroquine Retinopathy Monitoring Guideline and Recommendations 2020. The Royal College of Ophthalmologists. Accessed March 24, 2022. https://www.rcophth.ac.uk/resources-listing/2609/

13 Marmor MF, Hu J. Effect of disease stage on progression of hydroxychloroquine retinopathy. *JAMA Ophthalmol*. 2014;132(9):1105-1112. doi:10.1001/jamaophthalmol.2014.1099

14 Hilton EJR, Hosking SL, Betts T. The effect of antiepileptic drugs on visual performance. *Seizure - European Journal of Epilepsy.* 2004;13(2):113-128. doi:10.1016/S1059-1311(03)00082-7

15 Bekkelund SI, Lilleng H, Tønseth S. Gabapentin may cause reversible visual field constriction. *BMJ*. 2006;332(7551):1193.

16 Kälviäinen R, Nousiainen I. Visual field defects with vigabatrin: epidemiology and therapeutic implications. *CNS Drugs*. 2001;15(3):217-230. doi:10.2165/00023210-200115030-00005

17 Wild JM, Ahn H sook, Baulac M, et al. Vigabatrin and Epilepsy: Lessons Learned. *Epilepsia*. 2007;48(7):1318-1327. doi:10.1111/j.1528-1167.2007.01133.x

18 Digre KB. Not so benign intracranial hypertension. BMJ. 2003;326(7390):613-614. doi:10.1136/bmj.326.7390.613

19 Lochhead J, Elston JS. Doxycycline induced intracranial hypertension. BMJ. 2003;326(7390):641-642.

20 Intracraniële hypertensie met ernstige en blijvende visusdaling en gezichtsvelduitval na gebruik van orale tetracycline | Nederlands Tijdschrift voor Geneeskunde. Accessed April 13, 2022. https://www.ntvg.nl/artikelen/intracraniele-hypertensie-met-ernstige-en-blijvende-visusdaling-en-gezichtsvelduitval-na

21 Chan RYC, Kwok AKH. Ocular toxicity of ethambutol. Hong Kong Med J 2006; 12: 56-60. (PubMed id:16495590)

22 Fortes BH, Tailor PD, Dalvin LA. Ocular Toxicity of Targeted Anticancer Agents. *Drugs*. 2021;81(7):771-823. doi:10.1007/s40265-021-01507-z

23 Méndez-Martínez S, Calvo P, Ruiz-Moreno O, et al. Ocular adverse events associated with MEK inhibitors. *Retina*. 2019;39(8):1435-1450. doi:10.1097/IAE.0000000000002451

24 Heier JS, Dragoo RA, Enzenauer RW, Waterhouse WJ. Screening for ocular toxicity in asymptomatic patients treated with tamoxifen. *Am J Ophthalmol*. 1994;117(6):772-775. doi:10.1016/s0002-9394(14)70321-6

25 Therssen R, Jansen E, Leys A, Rutten J, Meyskens J. Screening for Tamoxifen Ocular Toxicity: A Prospective Study. *European Journal of Ophthalmology*. 1995;5(4):230-234. doi:10.1177/112067219500500406

Martindale: The complete drug reference. Dernière consultation le 08/03/2022.

Farmacotherapeutisch Kompas : Dernière consultation le 29/03/2022.

BNF : Dernière consultation le 08/03/2022.

Colophon

Les *Folia Pharmacotherapeutica* sont publiés sous l'égide et la responsabilité du *Centre Belge d'Information Pharmacothérapeutique* (Belgisch Centrum voor Farmacotherapeutische Informatie) a.s.b.l. agréée par l'Agence Fédérale des Médicaments et des Produits de Santé (AFMPS).

Les informations publiées dans les *Folia Pharmacotherapeutica* ne peuvent pas être reprises ou diffusées sans mention de la source, et elles ne peuvent en aucun cas servir à des fins commerciales ou publicitaires.

Rédacteurs en chef: (redaction@cbip.be)

T. Christiaens (Universiteit Gent) et
J.M. Maloteaux (Université Catholique de Louvain).

Éditeur responsable:

T. Christiaens - Nekkersberglaan 31 - 9000 Gent.