Folia Pharmacotherapeutica avril 2022

Effets indésirables oculaires liés aux médicaments administrés par voie orale - Partie 2 : Iris et cristallin

De nombreux médicaments administrés par voie orale peuvent affecter les structures de l'œil et les fonctions visuelles à des degrés divers. Dans certains cas, l'apparition de symptômes oculaires doit donc inciter à évaluer la liste de médicaments du patient. En général, ces symptômes sont réversibles à l'arrêt du médicament en cause, ou peuvent être traités par des médicaments ou par chirurgie. Dans quelques cas, l'atteinte ophtalmologique peut être irréversible. Une surveillance régulière ou l'arrêt immédiat du traitement en cause peuvent s'avérer nécessaire.
Cet article est la deuxième partie d'une série d'articles traitant des effets indésirables oculaires liés aux traitements systémiques. Cette deuxième partie aborde les effets indésirables que peuvent avoir certains médicaments sur l'iris et le cristallin, et comment les prendre en charge. Il s'agit surtout de la cataracte et du syndrome de l'iris hypotonique. La première partie (relative aux effets indésirables oculaires sur la cornée et la chambre antérieure de l'œil) a été publiée dans les Folia de février 2022.

Médicaments ayant des effets indésirables sur l'iris et le cristallin :
- Corticostéroïdes : peuvent accélérer le développement de la cataracte.
- Alpha$_1$-bloquants: peuvent provoquer un syndrome de l'iris hypotonique peropératoire (SIHP) au cours d'une opération de la cataracte.
- Allopurinol : augmentation possible du risque de cataracte en cas d'utilisation prolongée.
- Hypolipidémiants : augmentation possible du risque de cataracte.

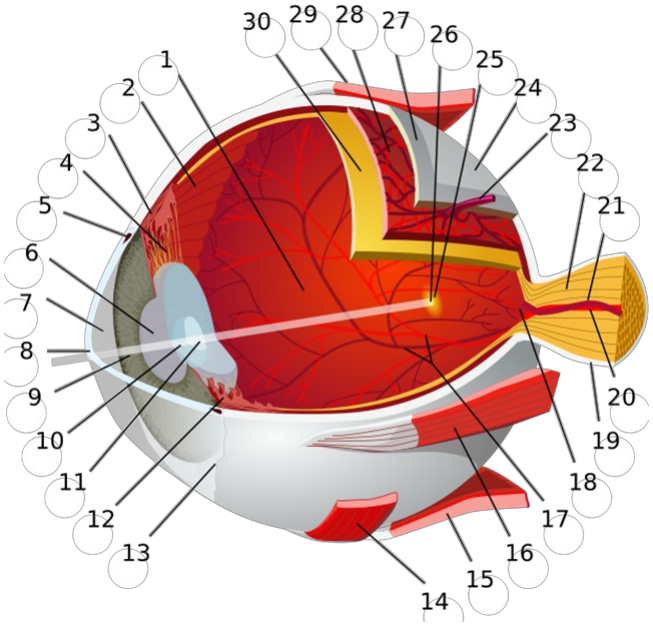

© « Eye-diagram no circles border » Chabacan[1]
1. chambre postérieure (contenant le corps vitré), 2. ora serrata, 3. muscle ciliaire, 4. ligament suspenseur, 5. canal de Schlemm, 6. pupille, **7. chambre antérieure (remplie d'humeur aqueuse)**, **8. cornée**, 9. iris, 10. capsule du cristallin, 11. noyau du cristallin, 12. corps ciliaire, 13. conjonctive, 14. muscle oblique inférieur, 15. muscle droit inférieur, 16. muscle droit médial, 17. veines et artères de la rétine, 18. papille optique ou point aveugle, 19. dure-mère, 20. artère centrale de la rétine, 21. veine centrale de la rétine, 22. nerf optique, 23. veine vortiqueuse, 24. tissu conjonctif, 25. macula, 26. fovéa, 27. sclère, 28. choroïde, 29. muscle droit supérieur, 30. rétine.

Corticostéroïdes

Effets indésirables

Les corticostéroïdes peuvent accélérer le développement de la cataracte, surtout en cas d'utilisation prolongée de doses supérieures aux doses quotidiennes physiologiques (20 à 30 mg d'hydrocortisone ou équivalent). Ils induisent plus précisément une **cataracte sous-capsulaire postérieure**, qui se développe plus rapidement que la cataracte typiquement liée à l'âge. Cet effet résulte vraisemblablement de modifications induites par les corticostéroïdes au niveau de la transcription génique dans les cellules épithéliales du cristallin[2,3].

Stratégie de prise en charge

Un bilan ophtalmologique n'est jugé nécessaire qu'en présence d'une cataracte préexistante et/ou de symptômes oculaires[2].

Alpha$_1$-bloquants

Effets indésirables

L'utilisation d'alpha$_1$-bloquants, comme la tamsulosine, peut entraîner une plus grande labilité de l'iris au cours d'une opération de la cataracte. Ce phénomène est connu sous le nom de « **syndrome de l'iris**

hypotonique peropératoire » (voir Folia de mars 2010) (Voir « Plus d'infos »). Ce syndrome est le plus souvent associé à l'utilisation de la tamsulosine, un alpha$_1$-bloquant sélectif, mais a aussi été décrit avec d'autres alpha$_1$-bloquants. Le mécanisme sous-jacent de cette affection est probablement lié à l'inhibition des récepteurs alpha-1-adrénergiques dans le muscle radiaire de l'iris. Le résultat peut donner un iris flasque, mobile, sans tonus, et le myosis progressif qui y est associé, avec un risque accru de complications chirurgicales telles que décollement de la rétine, luxation du cristallin, déchirure de la capsule et endophtalmie[4].

Stratégie de prise en charge

L'interruption du traitement peu avant une opération de la cataracte ne présente aucun bénéfice. Si le traitement est interrompu, il doit l'être au moins 1 à 2 semaines avant l'opération (voir « Plus d'infos »). Toutefois, cela ne permettra pas nécessairement d'éviter la survenue d'un syndrome de l'iris hypotonique (voir « Plus d'infos »). Le chirurgien doit être informé de la prise actuelle ou antérieure d'alpha$_1$-bloquants (surtout si le traitement a été arrêté moins de 15 jours avant l'opération[5]), afin qu'il puisse prendre les mesures nécessaires si l'opération se complique[4].

Allopurinol

Stratégie de prise en charge

La prise prolongée d'allopurinol a été associée à un risque accru de**cataracte**. L'association entre l'allopurinol et la cataracte reste toutefois controversée.

Stratégie de prise en charge

Le patient ne doit être orienté vers un bilan ophtalmologique qu'en présence de symptômes oculaires[2].

Hypolipidémiants

Effets indésirables

Les hypolipidémiants pourraient être associés à un risque de cataracte, mais ceci est controversé[9].

Stratégie de prise en charge

Le patient ne doit être orienté vers un bilan ophtalmologique qu'en présence de symptômes oculaires[2].

Sources

1 Eye-diagram_no_circles_border. Chabacano; https://commons.wikimedia.org/wiki/File:Eye-diagram_no_circles_border.svg CC BY-SA 3.0
2 Ahmad R, Mehta H. The ocular adverse effects of oral drugs. Australian Prescriber. 2021;44(4):129. doi:10.18773/austprescr.2021.028
3 Martindale - MICROMEDEX. Accessed January 18, 2022. https://www.micromedexsolutions.com/micromedex2/librarian/CS/300C0D/ND_PR/evidencexpert/ND_P/evidencexpert/DUPLICATIONSHIELDSYNC/1C6F43/ND_PG/evidencexpert/ND_B/evidencexpert/ND_AppProduct/evidencexpert/ND_T/evidencexpert/docId=1060-e&contentSetId=30&title=Corticosteroids&servicesTitle=Corticosteroids&navResults=relatedMartindale
4 Tamsulosin-induced intraoperative floppy iris syndrome during cataract surgery - Australian Prescriber. Accessed January 18, 2022. https://www.nps.org.au/australian-prescriber/articles/tamsulosin-induced-intraoperative-floppy-iris-syndrome-during-cataract-surgery
5 Cm B, Wv H, Hd F, et al. Association between tamsulosin and serious ophthalmic adverse events in older men following cataract surgery. JAMA. 2009;301(19). doi:10.1001/jama.2009.683
6 Zaman F, Bach C, Junaid I, et al. The Floppy Iris Syndrome – What Urologists and Ophthalmologists Need to Know. Current Urology. 2012;6(1):1. doi:10.1159/000338861
7 Luo C, Chen X, Jin H, Yao K. The association between gout and cataract risk: A meta-analysis. PLOS ONE. 2017;12(6):e0180188. doi:10.1371/journal.pone.0180188
8 Li YJ, Perng WT, Tseng KY, Wang YH, Wei JCC. Association of gout medications and risk of cataract: a population-based case-control study. QJM. 2019;112(11):841-846. doi:10.1093/qjmed/hcz167
9 Despas F, Rousseau V, Lafaurie M, et al. Are lipid-lowering drugs associated with a risk of cataract? A pharmacovigilance study. Fundam Clin Pharmacol. 2019;33(6):695-702. doi:10.1111/fcp.12496
10 Klein BEK, Klein R, Lee KE, Grady LM. Statin use and incident nuclear cataract. JAMA. 2006;295(23):2752-2758. doi:10.1001/jama.295.23.2752
11Tan JSL, Mitchell P, Rochtchina E, Wang JJ. Statin use and the long-term risk of incident cataract: the Blue Mountains Eye Study. Am J Ophthalmol. 2007;143(4):687-689. doi:10.1016/j.ajo.2006.11.027

Martindale: The complete drug reference. Dernière consultation le 22/02/2022.

Colophon

Les *Folia Pharmacotherapeutica* sont publiés sous l'égide et la responsabilité du *Centre Belge d'Information Pharmacothérapeutique* (Belgisch Centrum voor Farmacotherapeutische Informatie) a.s.b.l. agréée par l'Agence Fédérale des Médicaments et des Produits de Santé (AFMPS).

Les informations publiées dans les *Folia Pharmacotherapeutica* ne peuvent pas être reprises ou diffusées sans mention de la source, et elles ne peuvent en aucun cas servir à des fins commerciales ou publicitaires.

Rédacteurs en chef: (redaction@cbip.be)

T. Christiaens (Universiteit Gent) et
J.M. Maloteaux (Université Catholique de Louvain).

Éditeur responsable:

T. Christiaens - Nekkersberglaan 31 - 9000 Gent.